Centre intégré de santé et de services sociaux des Laurentides
Québec
Point de service de Saint-Jérôme

ORTHOPÉDIE

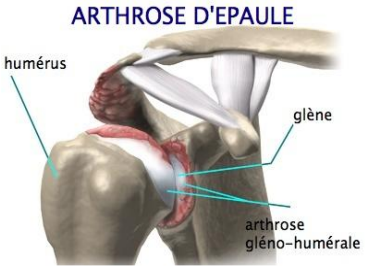

ÉPAULE - ARTHROSE

Signes cliniques :
- Douleurs aux mouvements actifs et passifs
- « Roue dentée osseuse » aux mouvements
- Ankylose

Si raideur et pas d'arthrose à la radiographie, penser à la capsulite

RX simple de l'épaule

- Acétaminophen / AINS
- Physiothérapie
- Infiltrations de corticostéroïdes gléno-humérale

Prescription : physiothérapie
- Regain de l'amplitude articulaire
- Maintien de la force de la ceinture scapulaire et des rotateurs
- Mesures antalgiques articulaires
- Enseignement d'exercices à domicile

Arthrose simple gléno-humérale :
Tête centrée sur la glène

Arthropathie de la coiffe :
Tête migrée supérieurement (espace acromiohuméral <7mm) et arthrose associée

En vue d'une prothèse : selon l'intensité de l'arthrose et/ou de l'image os sur os

Dans tout les cas de référence avoir : consultation, liste de médicamtent,et CD des images

Si patient accepte la chirurgie

Oui

Consultation en orthopédie avec rapports d'examens.
Le patient doit apporter le CD des images si examen fait en clinique privée.

Non

Retour au traitement conservateur

Source: CHUS-Centre hospitalier universitaire de Sherbrooke,Orthopédie

2015-08-29